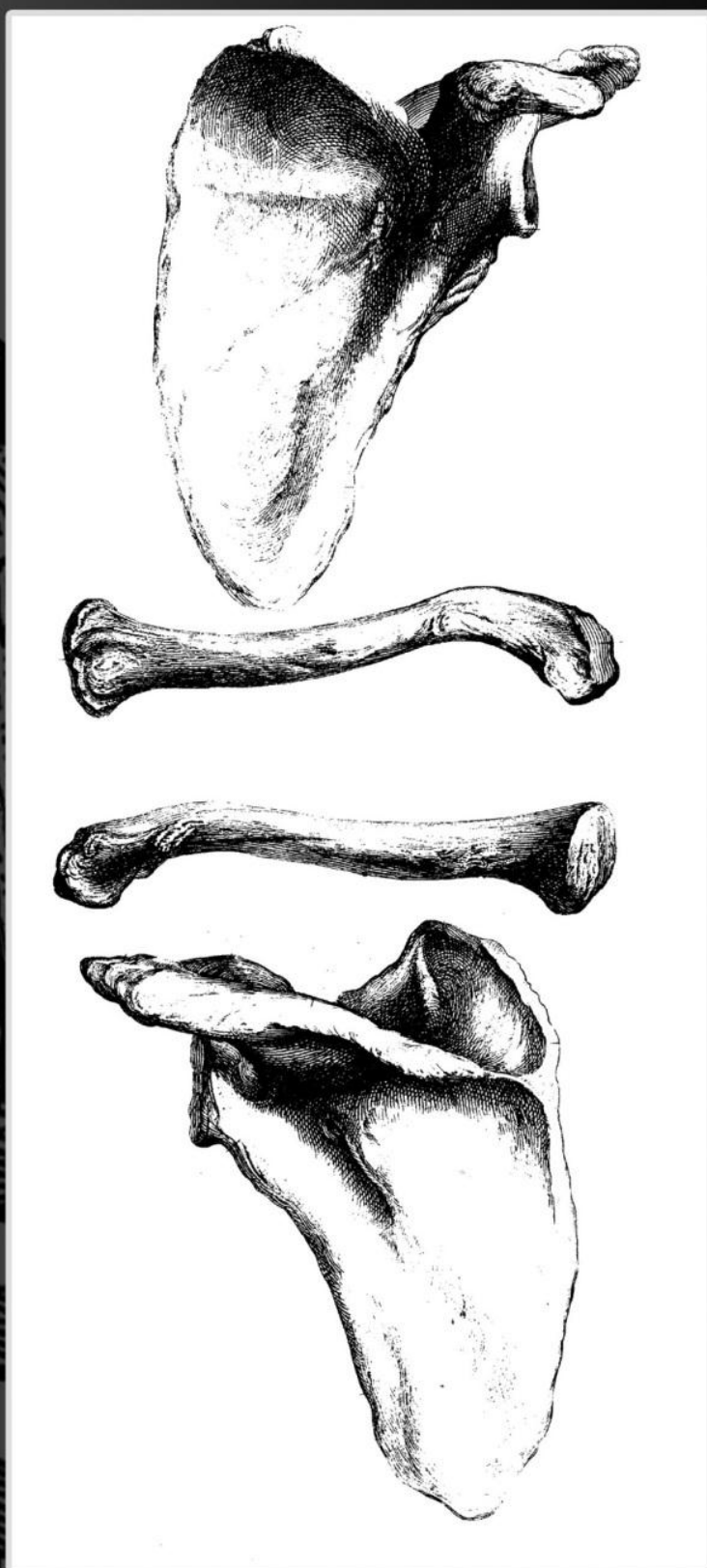

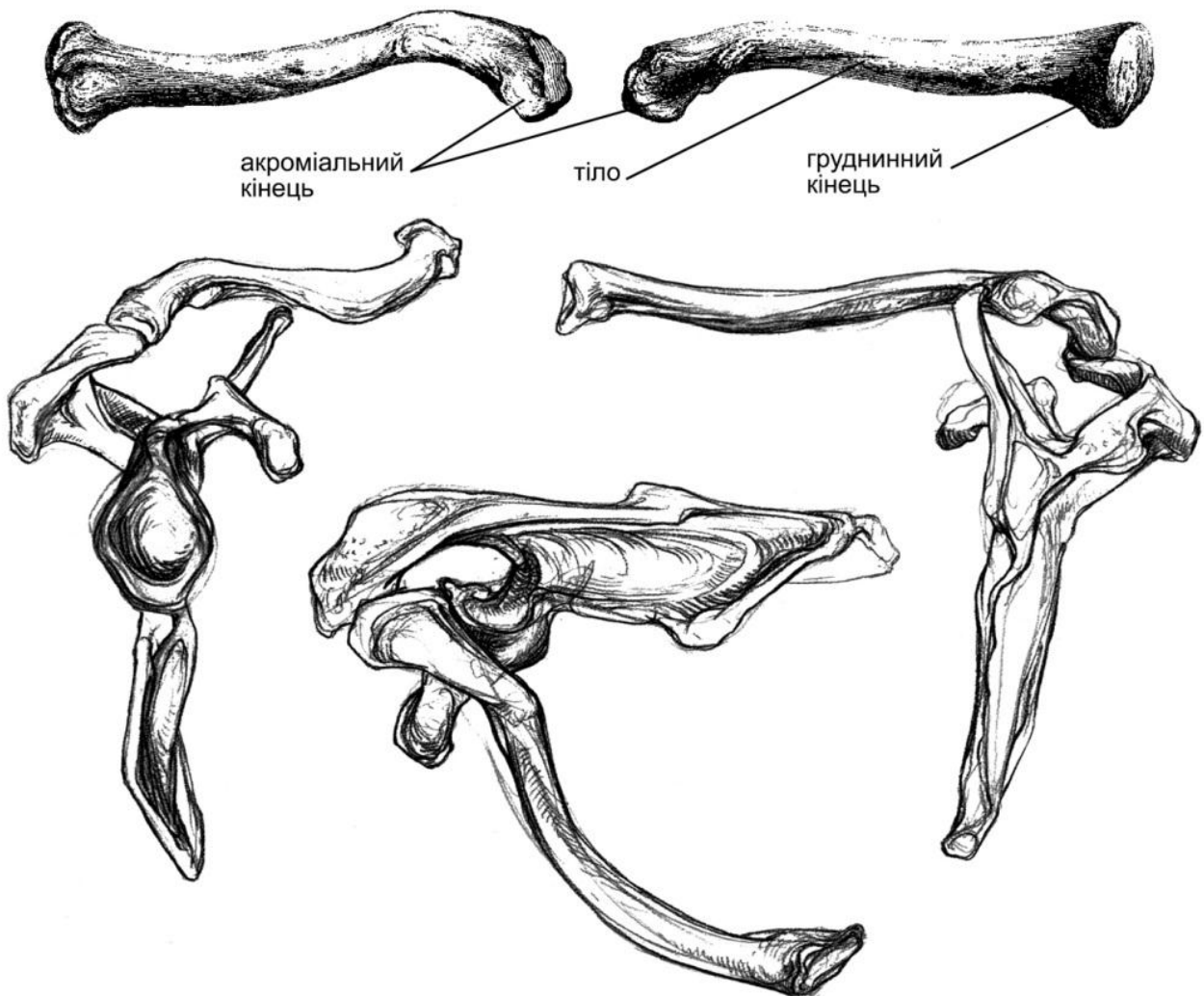
Кістки верхнього плечового
пояса

Кістки верхнього плечового пояса

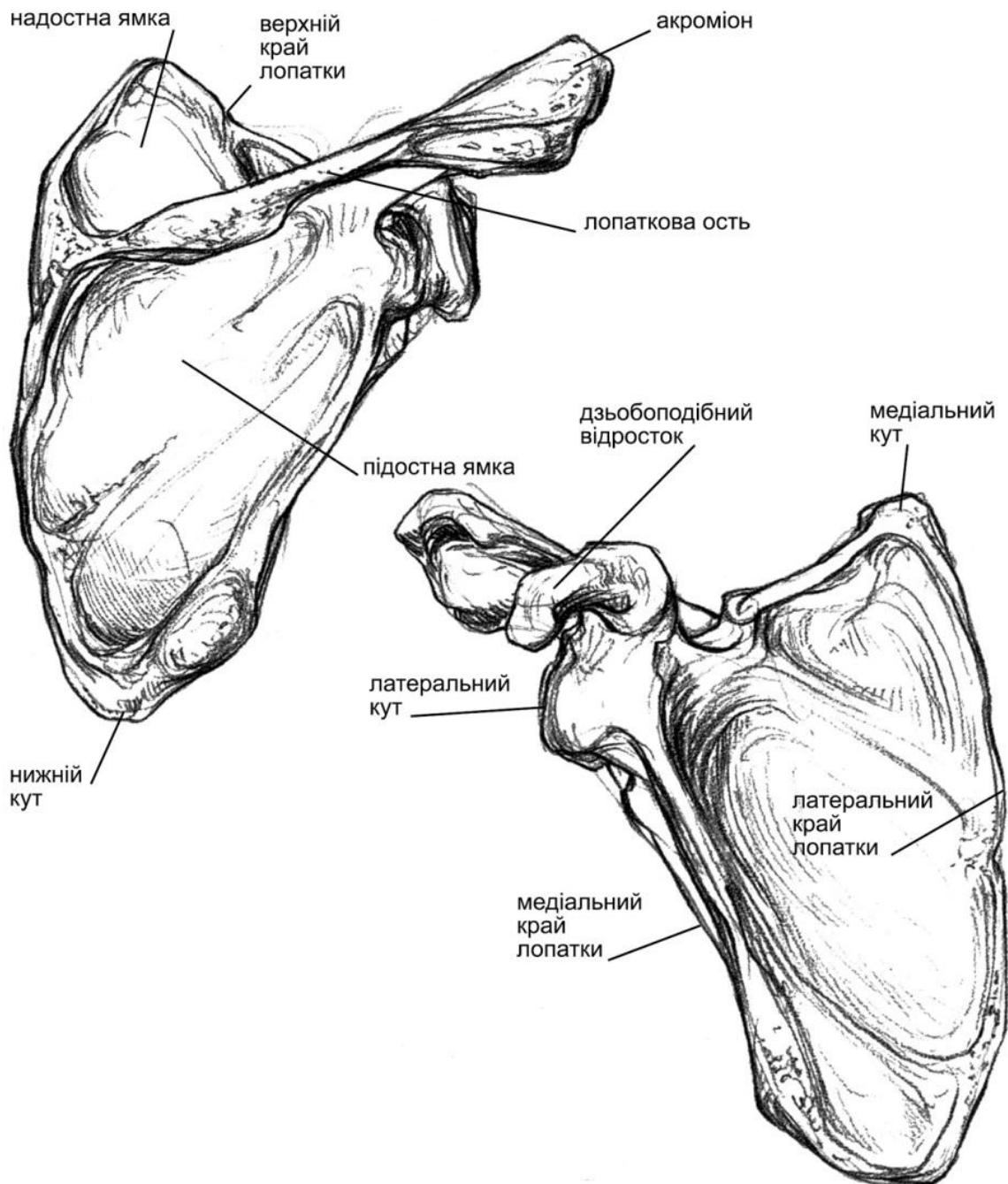
До кісток верхнього плечового пояса належать **дві ключиці** і **дві лопатки**. Ключиці своїми медіальними кінцями з'єднуються з грудиною, а латеральними – з акроміальними відростками лопатки. Це єдині з'єднання, які є у верхньому плечовому поясі.

Ключиця – довга, трубчаста кістка S-подібної форми, лежить приблизно горизонтально. Має потовщений грудинний (медіальний) і сплюснений акроміальний (латеральний) кінець. На ній розрізняють верхню гладку поверхню і нижню, на якій є добре помітні горбкуватості, до яких приєднуються сухожилки.

Лопатка – широка масивна кістка трикутної форми. Має три кути і три краї. Один кут лопатки нижній, два верхні – медіальний і латеральний. Вона прилягає до задньобоквої поверхні грудної клітки і при опущеній руці досягає своїм верхнім краєм 2-го ребра, а нижнім кутом – 7-го ребра. На латеральному куті є значне потовщення, на якому міститься неглибока суглобова западина, куди входить головка плечової кістки, утворюючи плечовий суглоб. Краї лопатки: медіальний гострий, обернутий до хребетного стовпа, латеральний – трохи потовщений і верхній – теж гострий. Над суглобовою западиною піднімається



дзьобоподібний відросток. Лопатка має дві поверхні: передню (реберну), що прилягає безпосередньо до грудної клітки, і задню. Задня поверхня розділена на дві нерівні частини високим гребенем – **лопатковою остю**. Верхня частина менша і називається **надостною ямкою**, нижня – **підостною**. Лопаткова ость тягнеться до латерального кута, закінчуючись сплющеним відростком – **акроміоном**. На ньому є плоска суглобова поверхня для сполучення з ключицею.



Список використаної літератури

- Алексич М.Н., Кузнецов А.М., Лейзеров И.М. Анатомические рисунки русских художников. – М.: Искусство, 1952.
- Воробьев В.П. Атлас анатомии человека, 1937.
- Гицеску Г. Пластическая анатомия, 1963.
- Дюваль М. Анатомия для художников. – М.: Искусство, 1936.
- Иваницкий М.Ф. Анатомия человека. – М.: Физкультура и спорт, 1948.
- Карузин П.И. О размерах, росте и пропорциях человеческого тела/ Руководство по пластической анатомии. – М.: Гиз, 1921.
- Рабинович М.Ц. Изображение человека на основах пластической анатомии. – М.: Искусство, 1965.
- Лысенков Н.К. Пластическая анатомия. – М.: Гиз, 1925.
- Механик Н. Основы пластической анатомии. – М.: Искусство, 1958.
- Молье С. Пластическая анатомия. – М.: Искусство, 1937.
- Павлов Г. М., Павлова В.Н. Пластическая анатомия. – М.: Коиз, 1954.
- Тихонов М.Т. Курс пластической анатомии человека. Спб., 1906.
- Bammes Gottfried. Der nackte Mensch, VEB Verlag der Kunst Dresden, BRD, 1982.
- Dr. Barbara Weitz. Atlas der Anatomie Organsysteme und Srukturen in 439 Bildern, Weltbild Verlag, München 1998.
- Saran Simblet fotos von John Davis. Der Akt Anatomie für künstler. Dorling Kindersley Verlag GmbH, München 2002.